H. Effenberger[1], M. Imhof[2], U. Witzel[3]

Aktueller Stand der Pressfit-Pfannen

Aus der Orthopädischen Universitätsklinik Stiftung Friedrichsheim, Frankfurt a. M.[1], aus Rotkreuz in der Schweiz[2] und aus dem Institut für Konstruktionstechnik, Fakultät Maschinenbau, Forschungsgruppe für Biomechanik, Ruhr-Universität Bochum[3]

Current Concepts of Pressfit Cups

Summary

Three generations of pressfit cup development have led to the current designs for cementless hip arthroplasty. Optimal fixation of an implant is essential for longlasting stability. The goal of all systems is to achieve a tight, formfitting and stable anchorage of implant in bone. Important features for stable cup fixation are anchor system, stabilizers, form, material and surface.
Primary stability is achieved by adhesion and friction. The implants are either extra-large at the equator or altogether oversized which leads to jamming at the equator. To prevent bone contact at the pole before jamming, the implants are reduced in height in comparison to the resected bone. Navigation systems help to achieve an optimal cup position.
In most designs, screws are used to improve fixation. Additional pegs, rings, fins, spikes and/or hollow cylinders also improve cup stability. In revision surgery, pressfit cups usually have several bore holes. Under stable conditions, cups without bore holes are also implanted.
Most implants are made of pure titanium or the titanium alloy Ti 6Al 4V. Not only primary stability and bone contact, but also an increased rough surface area is essential for osseointegration. Corundum blasted surfaces have a roughness (R_a) of 4-6 µm. A more rougher surface is achieved by titanium-plasma spray. Titanium beads, nets or other grid designs may also be attached to the cup surface. In order to stimulate osseointegration between cup and bone, bioactive substances are applied to the surface. The positive effect of hydroxyapatite is probably based on its gap healing properties and the ability to seal the interface therefore preventing distribution of wear particles.
The form of pressfit cups was designed to be hemispherical in order to match the nearly hemispheric acetabulum. The surgeon is able to resect less bone and has a free choice of implant direction.
The advantages of modularity between cup and insert are set against problems caused by a new interface, possibly leading to relative movement, wear, cold flow and deformation. Problems with cementless implants may also be based on designs with inadequate fixation mechanisms which can lead to loosening and separation of polyethylene insert and screws, wear, osteolysis and fracture of insert and/or shell.

Generationen

Die zementfreien Hüftpfannen sind in den deutschsprachigen Ländern ein wesentlicher Faktor der Hüftendoprothetik, wobei hinsichtlich der Verankerungsart Pressfit- und Schraubpfannen unterschieden werden.
Pressfit-Pfannen wurden über drei Generationen zu den aktuellen Implantaten entwickelt (*Effenberger* und *Imhof*, 2002). Um Zementprobleme zu vermeiden und eine biologische Fixation (*Harris* et al., 1983) zu erreichen, wurden in den Siebzigerjahren die zementfreien Pfannen der ersten Generation (*Boutin, Gersthof, Griss*) in zunehmendem Maße implantiert. Diese Implantate hatten glatte Keramik-, Cobalt-Chrom-Molybdän- und Polyethylenoberflächen. Mit der Verwendung des Reintitans und der Titanlegierungen wurden Polyethylen und Keramik für die Schalenfertigung nicht mehr verwendet. Die Implantate der zweiten Generation ab Mitte der Achtzigerjahre hatten strukturierte Oberflächen. In der dritten Generation kommen Einsätze aus Metall, Keramik und Crosslinked-Polyethylen zur Anwendung.
Die optimale Fixation der zementfreien Pfannen im Knochen ist die Voraussetzung für eine dauerhafte Stabilität. Die wichtigsten Kriterien zur stabilen Verankerung sind Verankerungsart, Stabilisatoren, Implantatsform, Material und Oberfläche.

Verankerungsart

Die stabile Verankerung zementfreier Hüftpfannen im Acetabulum stellt wegen der anatomischen Form ent-

Second generation hemispheric pressfit cups show very good results with 10 year survival rates of 93 to 100 %. Cementless monoblock cups have also proven to be reliable with good long-term results, low revision rates and few signs of radiological loosening.
The choice of implant is especially important for younger and active patients. However, the success of cementless cups is not only dependent on the surgeon's choice of implant and his surgical skills, but also on his knowledge of anatomy, biomechanics as well as material and technical know-how.

Key words: pressfit cups – cementless hip arthroplasty – design – modularity

Zusammenfassung

Pressfit-Pfannen wurden über drei Generationen zu aktuellen Implantaten der zementfreien Hüftendoprothetik entwickelt. Die optimale Fixation ist die Voraussetzung für eine dauerhafte Stabilität. Das Ziel aller Systeme ist eine dichte, formschlüssige und stabile Verankerung der Implantate im Knochen. Die wichtigsten Kriterien zur stabilen Pfannenverankerung sind die Verankerungsart, die Stabilisatoren, die Form, das Material und die Oberfläche.
Die primäre Stabilität kommt durch einen Kraft-Reibschluss zustande. Durch die konstruktive äquatoriale Überdimensionierung oder die Verwendung einer größeren Schale, im Vergleich zur Fräsung, entsteht eine äquatoriale Klemmung. Damit die Implantate polseitig nicht anstehen, bevor sie äquatorial verklemmen, wird die Schalenhöhe gegenüber der Frästiefe reduziert. Eine optimale Pfannenposition wird durch die Pfannennavigation erreicht.
Die am häufigsten angewendete Technik zur zusätzlichen Fixierung ist die Verwendung von Schrauben. Als weitere Elemente zur Verbesserung der Stabilität der Schalen werden Zapfen, Ringe, Finnen, Spikes oder Hohlzylinder eingesetzt. Bei Re-Operationspfannen werden meistens Pfannen mit mehreren Bohrungen implantiert. Bei stabilen Verhältnissen werden Schalen auch ohne Bohrungen verwendet.
Die meisten Pfannen sind aus Reintitan oder aus der Titanlegierung Ti 6Al 4V hergestellt.
Eine große Oberfläche ist insbesondere für die Osseointegration notwendig. Voraussetzung dafür sind die Primärstabilität und der Knochenkontakt. Die durch Korundstrahlung erreichte Oberflächenrauigkeit (R_a) ist durchschnittlich 4 bis 6 µm. Eine noch rauere Oberfläche wird durch die Titanplasmaspraybeschichtung erreicht. Ebenso können Titankugeln, Titannetze oder sonstige Gitterkonstruktionen aufgesintert bzw. gegossen oder mechanisch befestigt werden. Um die Implantat-Knochenverbindung zu stimulieren, werden auf die Schalen zusätzlich bioaktive Substanzen aufgebracht. Der eigentliche Effekt von Hydroxylapatit scheint in der Spaltbildungsheilung und im Versiegeln des Interface mit Verhinderung des Ausbreitens von Abrieb zu liegen.
Da das Acetabulum annähernd hemisphärisch ist, wurde diese Form für die Pressfit-Pfannen gewählt. Dies bedeutet wenig Knochenresektion und eine nach dem Auffräsen freie Wahl der Implantationsrichtung.
Dem Vorteil der Modularität von Schale und Einsatz steht das Problem eines neuen Interface gegenüber, wodurch es zu Relativbewegungen, Abrieb, Kaltfluss und Deformationen kommen kann.

sprechende Anforderungen. Durch die konstruktive äquatoriale Überdimensionierung (*Effenberger* und *Imhof*, 2002; *Morscher* et al., 2002) oder die Verwendung einer größeren Schale im Vergleich zur Fräsung entsteht durch den Kraft-/Reibschluss eine äquatoriale Klemmung. Die Unterfräsung bzw. die Überdimensionierung nutzt die elastische Fähigkeit des Beckens, um die Pfanne zu fixieren. Ein exakt hemisphärisches Design mit einer Unterfräsung von 1 bis 2 mm bewirkt bereits ausgezeichnete Stabilität und vermeidet Komplikationen, wie unzureichenden Sitz oder Fraktur, die bei einem Unterfräsen von 3 bis 4 mm auftreten können (*Adler* et al., 1992; *Curtis* et al., 1992; *Kuhn* et al., 1999). Unter Belastung wird der Pressfit einer Pfanne dynamisch erhöht, wodurch das Implantat stärker umfasst wird (*Morscher* et al., 2002).
Da die Kraftübertragung in der Kompakta des Acetabulums (*Jacob* et al., 1976) stattfindet, eignet sich der äquatoriale Teil der Halbkugel besonders gut zur Verankerung der Schale. Die Untersuchung mit Druckmessfolien zeigt, dass die Hauptübertragung der Kräfte in der Peripherie mit Konzentration der Belastung auf den iliakalen, pubischen und ischialen Pfeilern erfolgt (*Widmer* et al., 2002).
Damit die Implantate polseitig nicht anstehen, bevor sie äquatorial verklemmen, wird die Schalenhöhe, z. B. durch unterschiedliche Gestaltung des Radius, gegenüber der Frästiefe reduziert, d. h. der Pol ist abgeflacht (Abb. 1, *Effenberger* und *Imhof*, 2002).
Bei Pressfit-Pfannen ist der formschlüssige Kontakt am Rand eine Versiegelung gegen das Eindringen von Abrieb, welcher zu Knochenresorption und Lockerung führt. Die polseitige Lastübertragung wird

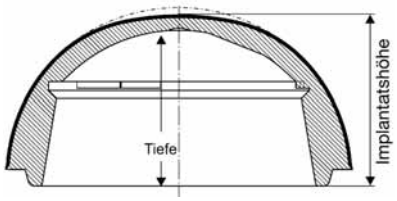

Abb. 1: *Pressfit-Pfannenform. Konstruktion mit polseitiger Abflachung.*

Probleme mit zementfreien Pfannen ergeben sich auch durch das Design, einen unzureichenden Fixationsmechanismus mit Lockerung und Dissoziation des Polyethyleneinsatzes, Schrauben, Abrieb, Osteolyse, Schalen- und Einsatzbruch.
Die Ergebnisse hemisphärischer Pressfit-Pfannen der 2. Generation mit 10-Jahres-Überlebensraten von 93 bis 100 % sind überzeugend. Auch zementfreie Monoblockpfannen haben sich wegen niedriger Revisionsraten langfristig bewährt und zeigen wenig radiologische Lockerungszeichen.
Insbesondere bei jungen und aktiven Patienten kommt der Implantatwahl besondere Bedeutung zu. Für den Erfolg von zementfreien Pfannen sind aber nicht nur das Implantat und die Operationstechnik verantwortlich, sondern auch ein Verständnis für anatomische, biomechanische und materialtechnische Grundlagen notwendig.

Schlüsselwörter: Pressfitpfannen – zementfreie Hüftendoprothetik – Design – Modularität

durch die Abflachung reduziert, ebenso die Gefahr der Verkippung. Da sich postoperativ ein neues Gleichgewicht von Knochenan- und -abbau in Bezug auf das Implantat einstellt (*Schenk*, 1995), wird die polseitige Knochenatrophie als normal angesehen (*Morscher* et al., 1997). Durch die Osseointegration bei Titannetzen wird die Sekundärstabilität, hinsichtlich Kipp- und Rotationsstabilität, wesentlich erhöht (*Bereiter* et al., 1992).
Da die primäre Stabilität durch einen Kraft-/Reibschluss (*Witzel*, 1988) zustande kommt, ist die große Rauheit der Oberfläche wichtig. Sie verursacht die gewünschten Reibkräfte, wobei diese in direktem Zusammenhang mit der Überdimensionierung der Schale stehen. Diese beiden Größen bestimmen im Wesentlichen den Reibungskoeffizienten der Oberfläche und dadurch die benötigte Einschlagkraft zum Überwinden der Gleitreibung.



Abb. 2: *Kippstabilisatoren. Konstruktion (a), Zapfen (RM - b), Hohlzylinder (Morscher Press-Fit Cup - c), Stifte (Z-fit - d).*



Abb. 3: *Rotationsstabilisatoren (Finnen, a). SL-2 (b), ISB (c), CL-Metallsockel Kapuziner (d).*

Stabilisatoren

Als zusätzliches Element zur Verbesserung der Stabilität der Schalen werden externe Stabilisatoren verschiedenster Art verwendet. Bei

Abb. 4: *Ringe und Rippen der Pressfit-Pfannen (a). T.O.P. (b), Allofit S (c).*

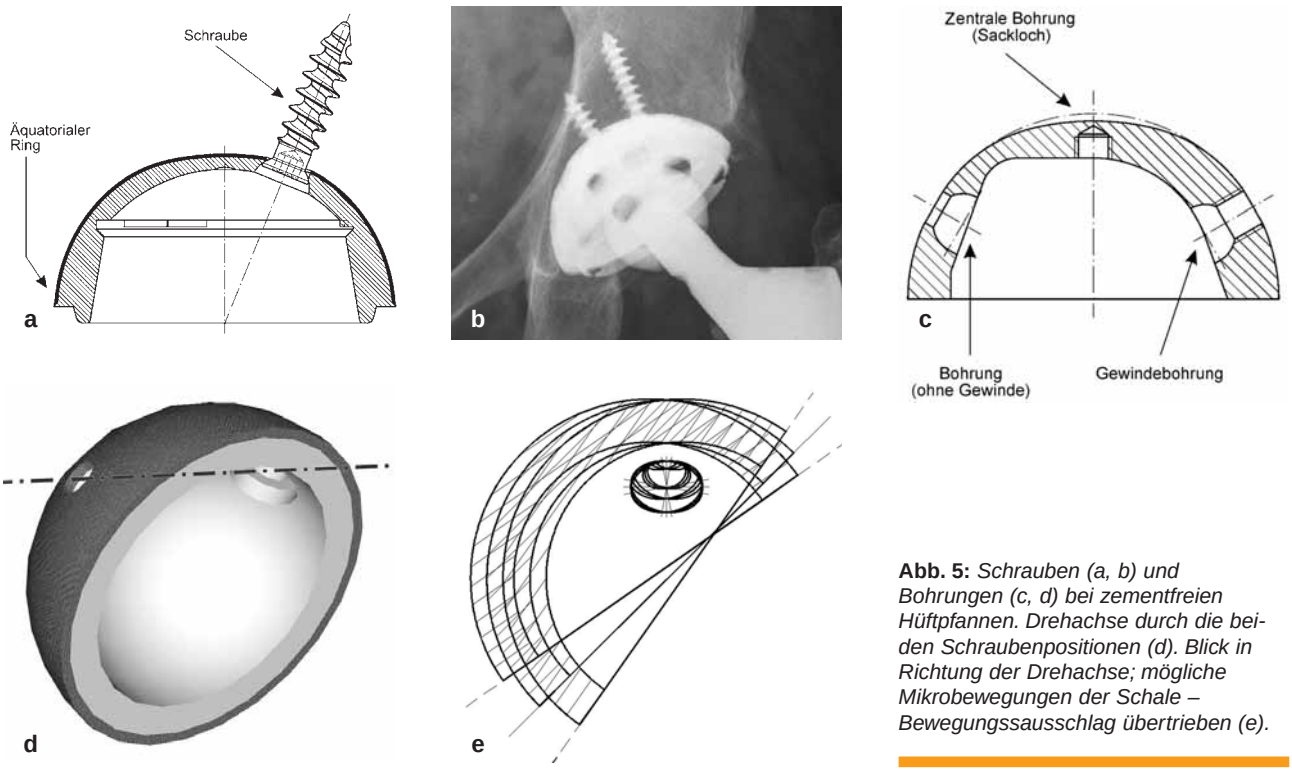

Abb. 5: *Schrauben (a, b) und Bohrungen (c, d) bei zementfreien Hüftpfannen. Drehachse durch die beiden Schraubenpositionen (d). Blick in Richtung der Drehachse; mögliche Mikrobewegungen der Schale – Bewegungssausschlag übertrieben (e).*

Pressfit-Pfannen existiert eine Vielzahl von Lösungen, um die durch Druck, Kippung und Zug ausgelösten radialen und axialen Pfannenbewegungen zu kompensieren. Als Stabilisatoren werden Zapfen, Hohlzylinder, Spikes oder Stifte (Abb. 2) angewendet. Diese eignen sich am besten, um die Kippstabilität zu sichern. In der Regel werden sie mittels Bohrlehre ins Acetabulum vorgebohrt oder aber, bei nur geringer Länge, direkt eingeschlagen. Finnen (Abb. 3) eignen sich, ebenso wie Zapfen (*Clarke* et al., 1991), zur Unterstützung der Rotationsstabilität (*Markel* et al., 2000). Eine andere Form von Stabilisatoren sind äquatornahe Ringe (Abb. 4a, b) oder pyramidenförmige Oberflächenstrukturen (Abb. 4c), die indirekt ebenfalls eine Durchmesserzunahme darstellen und die Kippstabilität unterstützen. Wird auf einen Pressfit verzichtet und die “Exakt-fit-Technik” angewendet, ist die zusätzliche Fixierung mit Nägeln (Marburg-Pfanne) oder Zapfen und Schrauben (RM-Pfanne) erforderlich. Durch diese Technik, bei der die Größe des Fräsers mit dem verwendeten Implantat übereinstimmt, kommt es kaum zu osteoblastischen Umbauten, d. h. biomechanisch wird die Pfanne sofort integriert und ist direkt postoperativ belastbar (*Hinrichs* et al., 2001).

Die äquatoriale Überdimensionierung und die Oberflächenrauheit können nur dann wirken, wenn das aufgefräste Acetabulum dem gewünschten Durchmesser entspricht. Oft wird aus Gründen der Knochenbeschaffenheit mit ungleicher Härte, aus technischen Gründen oder bei Wechseloperationen eine zu große, ovale oder unrunde Aufräsung erreicht. In diesen Fällen ergibt sich eine ungenügende Vorspannung im äquatorialen Bereich. Die am häufigsten angewendete Technik zur zusätzlichen Fixierung ist das Verwenden von Schrauben (Abb. 5a, b). Die Voraussetzung dazu sind Bohrungen in der Schalenwand



Abb. 6: *Form der Pressfit-Pfannen. Hemisphärisch (Harris-Galante II, a), elliptisch (Duraloc, b), sphärisch-abgeflacht (CL-Metallsockel Kapuziner, c), konisch (Balgrist, d).*

Abb. 7: *Bofor Revisionspfanne.*

Abb. 8: *Modulares Wechselsystem MRS.*

(Abb. 5c). Die meisten Primärpfannen besitzen in der Richtung der Belastungsachse eine bis drei Bohrungen, damit die Schrauben nur mit Zug/Druck belastet werden, da diese bei Verkippung der Pfanne durch Instabilität und Impingement sowie dadurch auftretende Scherkräfte oft versagen. Bei Re-Operationspfannen werden meistens solche Pfannen mit einer Vielzahl von Bohrungen eingesetzt, da sich die Schraubenrichtung oft nach dem noch vorhandenen Knochenmaterial richten muss. Da zentrale Polöffnungen und Bohrungen die Ausbreitung von Abrieb ermöglichen, werden bei stabilen Verhältnissen Schalen auch ohne Bohrungen verwendet.

Das Ausmaß von Knochendefekten bei Wechseloperationen führte zu verschiedenen konstruktiven Lösungen. Bei der zementfreien Pressfit-Rekonstruktion werden hemisphärische Pressfit-Implantate, welche mit einer Vielzahl von Bohrungen in der Schalenkuppel ausgestattet sind und ein situatives Einbringen von Befestigungsschrauben ermöglichen, verankert.

Die Position, die Form und Implantationstechnik einer zusätzlichen Fixierung sowie die Anzahl der Fixierungspunkte haben letztendlich Einfluss auf die Stabilität und Festigkeit (*Adler* et al., 1992; *Clarke* et al., 1991; *Kwong* et al., 1994). Die Implantatsfixation mit Schrauben wird bei In-vitro-Versuchen kontrovers diskutiert. *Lachiewicz* et al. (1989), *Stiehl* et al. (1991) und *Perona* et al. (1992) verweisen auf die höhere Primärstabilität der mit Schrauben fixierten Pfannen.

Tierexperimentell zeigt sich zudem eine erhöhte Osseointegration im Schraubenbereich (*Harris* et al., 1983). Die zusätzliche Fixierung mit Schrauben führt auch zu einem größeren Widerstand gegen Mikrobewegungen als die alleinige Pfannenkomponente (*Litsky* und *Pophal*, 1994). *Kwong* et al. (1994) und *Won* et al. (1995) sehen dagegen keinen zusätzlichen Nutzen von Schrauben, wenn die Pressfit-Technik adäquat eingesetzt wird. Kein Unterschied besteht in der initialen Stabilität zementfreier Pfannen mit HA-Beschichtung, ob diese mit oder ohne Schrauben verwendet werden (*Thanner*, 2000).

Ohne Schrauben kommt es durch Mikrobewegungen zur Selbstpositionierung der Pfanne. Die Gelenkkraft wird dann über die Pfanne stabil durch drei Lasteinleitungspfade in das Darmbein, Sitzbein und Schambein geführt (*Witzel*, 2000).

Mit Schrauben findet die Selbstpositionierung oft nur ungenügend statt, was speziell bei zu groß aufgefrästem Azetabulum zu Kippbewegungen führen kann. Bei Verwendung von nur einer Schraube ist eine Verkippung nach allen Richtungen möglich (Einbeinstuhl-Prinzip). Mit zwei Schrauben kann sich eine Drehachse, z. B. als gedachte Verbindungslinie zweier Schraubenköpfe, bilden, die eine unerwünschte Kippbewegung (Zweibeinstuhl) der Pfanne unter der Einwirkung der Gelenkkraft hervorruft, sofern sich ein wirksamer Hebelarm zur Drehachse einstellt (Abb. 5d, e). Erst die Verwendung von drei Schrauben bildet eine relativ stabile Abstützfläche (Dreibeinstuhl).

Schraubenfixierungen sind somit im dynamischen System der Pfannenverankerung zusätzliche Stabilisierungspunkte, um die in ungünstigen Fällen Drehbewegungen und Kippbewegungen eintreten können (*Kärrholm* und *Snorrason*, 1992; *Azuma* et al., 1994; *Fabeck* et al., 1994, *Kwong* et al., 1994; *Nivbrant* et al., 1996; *Dominkus* et al., 1998; *Witzel*, 2002). Ein Einwachsen wird dadurch verhindert. Pressfit-Implantate ohne Schrauben können hier Vorteile haben.

Implantatsform

Die unterschiedlichen Acetabulumformen (*Effenberger* et al., 2004) müssen mit den zur Verfügung stehenden Implantaten versorgt werden können. Dabei sind auch die verschiedenen Knochenqualitäten zu berücksichtigen. Zudem erfordern periphere und zentrale Arthroseformen ein differenziertes operatives Vorgehen.

Da das Acetabulum vorwiegend eine hemisphärische Form hat, dominiert diese Form (Abb. 6a) bei den Pressfit-Pfannen. Dies bedeutet wenig Knochenresektion und eine nach dem Auffräsen freie Wahl der Implantationsrichtung. Da zur Stabilisierung eine nicht hemisphärische Form vorteilhafter ist, führte dies zu asphärischen, elliptischen, parabolen oder konischen Formen (Abb. 6b–d).

Die Kippversuche mit Pressfit-Pfannen (*Kuhn* et al., 1999) zeigen, dass die hohen Kippmomente bei analogen Versuchen mit Schraubpfannen (*Effenberger* et al., 2003; *Schwarz* et al., 2003) nicht erreicht werden.

Die Implantatsform der Pfannen für Wechseloperationen entspricht entweder denen bei Erstoperationen oder die Form kompensiert die Defekte. Für Acetabula mit kranio-kaudalen Defekten sind längsovale Re-Operationssysteme verfügbar (Abb. 7). Diese mit Schrauben fixierten Implantate erlauben z. T. durch unterschiedliche Einsätze eine Optimierung des Rotationszentrums (*Köster* et al., 1998; *Christie* et al., 2001).

Nach Defektauffüllung und zum Überbrücken von Randdefekten sowie medialen Wanddefekten werden je nach Knochenzustand Implantate mit verschraubbaren Laschen oder mit kaudalen Haken (Hakenschale n. *Ganz, Kerboull*) eingesetzt. Diese werden zwischen der Tränenfigur und den oberen Pfannenanteilen verspannt (*Kerboull*, 2000; *Zehntner* und *Ganz*, 1994; *Eggli* et al., 2002, *Siebenrock* et al., 2001). Der Haken dient hier auch als Orientierungshilfe zur Rekonstruktion des Rotationszentrums.

Große Defekte erfordern die Versorgung mit modularen Systemen, wo Schraubenzahl und Pfanneneingangsebene individuell eingestellt werden können (Abb. 8). Spezielle Implantate mit zentralem Zapfen (Sockelpfanne, McMinn-Pfanne) werden im dorsalen Beckenknochen axial verankert (*Schoellner* und *Schoellner*, 2000; *Perka* et al., 2002). Antiprotrusionsschalen werden im Ileum mittels Schrauben und im Ischium mit einer Lasche fixiert (*Berry* und *Müller*, 1992; *Böhm* und *Banzhaf*, 1999; *Gill* et al., 1998; *Rosson* und *Schatzker*, 1992; *Starker* et al., 1998).

Prothesen, die tragfähige Anteile des Ileums als Widerlager (Sattelprothese) benötigen, sind besonderen Fällen vorbehalten (*Nieder* et al., 1990; *Renard* et al., 2000).

Sonderanfertigungen sind zum Überbrücken von großen Defekten des Beckens, z. B. der Tumorchirurgie, notwendig.

Einsätze und Modularität

Die Pfannen werden bei modularen Systemen funktionell in Schale und Einsatz getrennt. Um den Abrieb zu minimieren, wurden Einsätze aus Metall, Keramik oder Crosslinked-Polyethylen entwickelt (Abb. 9). Modulare Keramik-, Metall- und PE-Einsätze werden durch Konusklemmung bzw. Schnapplippen, Ringe etc. (Abb. 9) fixiert. Bei der Direktverankerung haben die Keramik- und Metalleinsätze unmittelbaren Kontakt, bei den Sandwichkonstruktionen sind die Einsätze in Polyethylen gefasst. Monoblockpfannen schließen den Abrieb zwischen Schale und Einsatz aus.

Material und Oberfläche

Die meisten Schalen sind aus Reintitan-Stangen-Material hergestellt, einige Schalen werden aus der vor allem für den Stiel verwendeten Titanlegierung Ti 6Al 4V gefertigt (*Semlitsch* und *Willert*, 1995; *Semlitsch*, 1987). Da die primäre Stabilität durch einen Kraft- oder Reibschluss (*Witzel*, 1988) zustande kommt, ist die große Rauheit der Oberfläche wichtig. Sie verursacht die gewünschte Reibkraft, wobei diese in direktem Zusammenhang mit der Überdimensionierung der Schale steht. Die Oberflächenrauigkeit bestimmt im Wesentlichen neben den Schmierungsverhältnissen (Blut und Knochenmark auf der knöchernen Struktur) den Gleitreibungskoeffizienten μ und dadurch auch die benötigte Einschlagkraft zur Überwindung der gewünschten Reibkraft R. Diese ist ebenfalls proportional zu der aus der Überdimensionierung der Schale resultierenden Normalkraft N. Die Normalkraft setzt sich aus vielen Einzelkräften zusammen, die jeweils senkrecht auf jedes infinitesimale Oberflächenelement einwirken. Den



Abb. 9: *Modulare PE- (a, Trilogy) und Keramikeinsätze (b, Plasmacup SC). Monoblock Metall- (c, Marburg) und PE- (d, TMT) Einsätze.*



Abb. 10: *Oberflächen. Korundstrahlung (a), HA (b), Plasmaspray (c), unregelmäßiges Titannetz – Fibre mesh (d), regelmäßiges Titannetz – Sulmesh (e), Titankugeln (f), Trabekelstruktur – Trabekular metal (g), Gitterstruktur – Tripoden (h).*

physikalischen Zusammenhang zeigt das Coulombsche Gleitreibungsgesetz R = µN (*Dubbel*, 1981).
Die Rauheit der Oberfläche ist auch für die sekundäre Stabilisierung durch die Osseointegration (*Brånemark* et al., 1977; *Albrektsson* et al., 1981) mit direktem Zellverbund zur Implantatsoberfläche von Bedeutung. Viele Implantatsoberflächen sind korundgestrahlt (Abb. 10a). Die dadurch erreichte Mittenrauheit (R_a) ist durchschnittlich 4 bis 6 µm. HA-Beschichtungen ändern die Oberflächenrauigkeit nur geringfügig (Abb. 10b). Eine rauere Oberfläche wird durch die Titanplasmaspray-Beschichtung erreicht (Abb. 10c). Ebenso können Titannetze (Abb. 10d, e), Titankugeln (Abb. 10f) oder Trabekelstrukturen (Abb. 10g, h) aufgesintert, gegossen oder mechanisch befestigt werden. Die Porengröße reicht von ca. 100 µm bis ca. 1,5 mm, die Porosität von ca. 40% bis 80%. Um die Implantat-Knochenverbindung zu stimulieren, werden auf die Schalen zusätzlich bioaktive Substanzen aufgebracht (*Soballe*, 1993; *Geesink* und *Hoefnagels*, 1995; *Soballe* und Overgaard, 1996; *Overgaard*, 2000). Die Beschichtung mit Hydroxylapatit (HA, Abb. 11 b) kann die Fixation mit Verstärkung des Wachstums zur Überbrückung von Spalten verbessern (*Soballe*, 1993). HA-beschichtete Pfannen erreichen frühzeitig die Festigkeit von schraubenfixierten Pfannen (*Thanner* et al., 2000). Die Stabilität der Pfannen wird durch HA insgesamt erhöht, die Säume vermindert (*Moilanen* et al., 1996). Das verstärkte Knocheneinwachsverhalten (*Bauer* et al., 1993; *Bloebaum* et al., 1991; *Bloebaum* und *Dupont,* 1993) bestätigt die Eigenschaften von HA. Der eigentliche Effekt von Hydroxylapatit scheint in der Spaltbildungsheilung und im Versiegeln des Interface mit Verhinderung des Ausbreitens von Abrieb zu liegen.
Die im Plasmasprayverfahren aufgebrachte HA-Schicht hat eine Dicke bis ca. 200 µm, eine geringere Löslichkeit und eine höhere Kristallinität. Demgegenüber haben elektrochemische Verfahren eine Schichtdicke von ca. 20 µm, eine größere Löslichkeit, eine geringere Kristallinität und eine Resorption innerhalb von wenigen Wochen.

Pfannenposition

Für die Inklination der Pfanne werden Winkel von 30 Grad bis 55 Grad und eine Anteversion von 0 Grad bis 30 Grad angegeben (*Seki* et al., 1998; *Kummer* et al., 1999; *D'Lima* et al., 2000; *Robinson* et al., 1997, *Bader* et al., 2002; *Jerosch* et al., 2002). Eine größere Inklination der Pfanne ist zu vermeiden, zumal ein erhöhtes Luxationsrisiko (*Kohn* et al., 1997) besteht und vermehrt Abrieb (*Kennedy* et al., 1998) produziert wird.
Eine optimale Pfannenposition in der „safe zone" (*Lewinnek* et al., 1978) kann durch die Pfannennavigation erreicht werden. Mit Robotersystemen wird eine gegenüber der Handfräsung exaktere Pfannenpräparation angestrebt.

Primärstabilität und Osseointegration

Die Primärstabilität (Festigkeit) und der Knochenkontakt sind die Voraussetzungen für die Osseointegration. Dazu dürfen die Relativbewegungen an der Implantat-Knochengrenze ein bestimmtes Maß nicht überschreiten. Implantatbewegungen können durch die chirurgische Technik und den Setzeffekt, der von der Knochenqualität abhängt, entstehen. Das Ziel aller Systeme ist eine dichte, formschlüssige und stabile Fixation der Schale im Knochen. Diese bewahrt vor Mikrobewegungen und es kommt zum An- bzw. Einwachsen von Knochen. Mikrobewegungen fördern den Abrieb an den Kontaktstellen von Knochen und Polyethylen. Relativbewegungen von mehr als 40 µm (*Kienapfel* et al., 1999), 70 µm (*Jasty*, 1997) bzw. 150 µm (*Pilliar* et al., 1986) führen zur Bildung einer Bindegewebszwischenschicht und verhindern die Osseointegration.

Aufgrund der Tierversuche ist davon auszugehen, dass zunehmende Distanzen zwischen poröser Implantatoberfläche und Knochenlager den Verlauf der Defektheilung verzögern (*Cameron* et al., 1976; *Bobyn* et al., 1981) und bei entsprechender Spaltbreite ein Knocheneinwachsen verhindern. Das Entstehen von Spalten zwischen Implantat und umgebendem Knochen muss deshalb durch die Implantatsgestaltung (*Effenberger* et al., 2000), durch das Implantationsinstrumentarium und eine präzise Operationstechnik minimiert werden.

Die mikroporöse Oberfläche von unregelmäßig (Abb. 10d) und geordnet angebrachten (Abb. 10e) Titangittern mit einer Porengröße von 200 bis 1000 µm ermöglicht das Einwachsen von Knochengewebe und damit die langfristige Sekundärverankerung. Durch den engen Verbund ist das Auftreten von Zysten bzw. Osteolysen auch nach 10 Jahren nur gering (*Hinrichs* et al., 2001).

Komplikationen

Probleme mit zementfreien Pfannen ergeben sich auch durch

- unzureichende Primärstabilität und unvollständigen Knochenkontakt
- Pfannenbodenperforation und Acetabulumfrakturen
- Gefäß-, Nervenverletzungen
- Einsatzluxationen
- Implantatbrüche
- Implantatlockerung

Hemisphärische Implantate, die ohne konstruktive oder operative Überdimensionierung bzw. ohne zusätzliche Stabilisierung eingebracht werden und eine zu geringe Oberflächenrauigkeit haben, können ein frühzeitiges Implantatversagen bedingen. Bei unzureichendem Design und mangelhafter Fixation können auch HA-beschichtete Implantate versagen (*Reikeras* und *Gunderson*, 2002).

Bedingt durch das Implantatdesign oder die Überdimensionierung können Implantate nicht entsprechend eingesetzt werden, sodass daraus ein unvollständiger Knochenkontakt resultiert. Die Fehlpositionierungen können auch ein Impingement bedingen. Konische Implantate können formbedingt eine Perforation des Pfannenbodens verursachen. Durch zu große Überdimensionierung der Pfannen kommt es zu Acetabulumfrakturen (*Kim* et al., 1995), die beim Einschlagen auftreten können.

Bedingt durch die anatomischen Verhältnisse (*Keating* et al., 1990; *Wasilewski* et al., 1990) können bei Verwendung von Schrauben (Abb. 5a, b) Gefäß- und Nervenverletzungen auftreten.

Dem Vorteil der Modularität von Schale und Einsatz steht das Problem eines neuen Interface gegenüber, wodurch Relativbewegungen, Abrieb, Kaltfluss und Deformationen auftreten können. Durch einen unzureichenden Verankerungsmechanismus entsteht vermehrter Abrieb, der durch Mikrobewegungen und die Oberflächenbearbeitung bedingt ist (*Williams* et al., 1997, *Dorr* et al., 1997). Der Forderung nach glatten Kontaktflächen zur Vermeidung von Abrieb steht die Realität korundgestrahlter Innenflächen zur Stabilitätsverbesserung und Rotationshemmung gegenüber.

Eine Rotation von Polyethyleneinsätzen, die Osteolysen auslösen kann (*Tompkins* et al., 1997), wurde mit der Radiostereophotogrammetrie nachgewiesen (*Kärrholm* und *Snorrason*, 1992; *Önsten* et al., 1998). Durch den Bruch des Fixierungsringes (*Lee* et al., 2000) sowie einen unzureichenden Fixationsmechanismus des Einsatzes kommt es zur Lockerung des Polyethyleneinsatzes mit Trennung von Schale und Einsatz (*Bueche* et al., 1989; *Brien* et al., 1990; *Ries* et al., 1992; *Astion* et al., 1996; *Incavo* et al., 1996; *Collier* et al., 1992; *Kitzinger* et al., 1990; *Williams* et al., 1997; *Badhe* et al., 2002; *Clohisy* et al., 1999). Einsatzluxationen machten Designänderungen notwendig (*Ries* et al., 1992; *Repten* und *Solgaard*, 1993; *Astion* et al., 1996). Damit kommt der konischen Inlayfixierung und der Verankerung über Schnapplippen (Abb. 9), wodurch eine stabile Fixation des Einsatzes erreicht und die Ausbreitung von Polyethylenabrieb unterbunden werden kann, besondere Bedeutung zu.

Bohrungen können der Ausbreitungsweg für den Abrieb (*Maloney* et al., 1995; *Yamaguchi* et al., 1999) sein. Dieser kann auch durch den direkten Kontakt von Einsatz und Schrauben (*Kärrholm* und *Snorrason*, 1992; *Huk* et al., 1994; *Won* et al., 1995; *Sharkey* et al., 1999) verursacht werden. Probleme mit Schrauben und Bohrungen haben zu Pfannen ohne Bohrungen, Zapfen oder Gewinden geführt (*Morscher,* 1992). PLLA (Poly-L-lactid-acid)-Stifte sind kein Ersatz für Schrauben, da sie mehr Säume zeigen und die proximale und medio-laterale Pfannenwanderung verstärken (*Thanner*, 2000).

Bei inadäquater Primärstabilität und schlechter Knochenqualität sind Schrauben indiziert. Da die Verformung bei dünnwandigen Implantaten exponentiell zunimmt (*Witzel*, 1996), besteht bei diesen und bei speziellen Konstruktionen, die ein dynamisches Verhalten des Implantates erzielen wollen, ein erhöhtes Risiko eines Implantatbruches (*Echtler* et al., 1999; *Rozkydal* et al., 2001; *Grübl* et al., 2002; *Steinhauser* et al., 2004). Begünstigend wirkt dabei die fehlende Knochenunterstützung. Traumen können Keramikeinsatzbrüche bedingen (*Schunck* und *Jerosch*, 2004).

Die bei kleinen Pressfit-Pfannen auftretenden Revisionen sind durch die größere Verformbarkeit der Konstruktion bei geringerer Wandstärke bedingt, sodass die Indikation für kleine Pfannen gering gehalten werden sollte (*Hinrichs* et al., 2001).
Aseptische Pfannenlockerungen, verursacht durch bereits primär unzureichende Stabilität oder sekundäre Lockerungen durch Abriebreaktionen, verlaufen häufig über eine lange Zeit asymptomatisch. Bestehen schon glutaeale Schmerzen, zeigt das radiologische Bild oftmals ausgedehnte Osteolysen, ausgelöst durch bereits unzureichende primärstabile Verankerung oder sekundäre Lockerung durch Abriebreaktionen. Regelmäßige radiologische und klinische Untersuchungen können größere knöcherne Defekte vermeiden. Bei diesen Defekten ist die Rekonstruktion aufwändig und mit mehr Operationsrisiken und Funktionseinschränkungen für den Patienten verbunden.

Wechseloperationen

Indikationen für einen Pfannenwechsel sind durch die aseptische Lockerung, die Fehlpositionierung der Pfanne mit Impingement- und Luxationsfolgen, ein Implantatsversagen und septische Komplikationen gegeben. Zu einer aseptischen Lockerung kommt es durch ungenügende Primärfixation, Materialabrieb und unzureichendes Einwachsverhalten. Eine unzureichende Inlayfixation sowie der Implantatsbruch sind weitere Implantatsversagen.

Defektklassifikation

Um die Erfolge der verschiedenen Implantate und OP-Techniken beurteilen und vergleichen zu können, empfiehlt es sich, Klassifikationen für die Dokumentation zu verwenden. Diese sollen bei der Beschreibung des Defektes, dem Zugang und bei der Implantatswahl helfen.
Bei den Klassifikationen der DGOT (*Bettin* und *Katthagen*, 1997), der AAOS (*D'Antonio* et al., 1989) sowie von *Morscher* (*Morscher* et al., 2000, *Morscher*, 1995) werden Defektbeschreibungen vorgenommen, wobei zwischen cavitären und segmentalen Acetabulumdefekten unterschieden wird.
Die Klassifikation nach *Paprosky* und *Magnus* (1994) gibt Entscheidungshilfen für die Wahl der Allograft-Rekonstruktion und unterscheidet Defekte ohne wesentliche Implantatwanderung (Typ 1), Defekte mit weniger als zwei Zentimeter Implantatwanderung (Typ 2) und Defekte mit mehr als zwei Zentimeter Implantatwanderung.
Bei der Beschreibung der Defekte hat sich die Einteilung in den Zonen nach *DeLee* und *Charnley* bewährt (1976).
Da auf den präoperativen Röntgenaufnahmen eine exakte Defektklassifikation nicht immer genau möglich und die Tragfähigkeit des Knochens nicht beurteilbar ist, muss die Entscheidung über das operative Vorgehen und die Implantatwahl deshalb intraoperativ getroffen werden.

OP-Technik

Das Ziel der Pfannenrevision ist es, die knöchernen Defekte zu beseitigen und die anatomischen Verhältnisse des Hüftgelenkes wieder herzustellen, um eine möglichst anatomische, stabile und belastbare Rekonstruktion des Pfannenlagers zu erhalten.
Die Rekonstruktionsprinzipien sind Pressfit-Verankerung oder die „überbrückende Fixation" (*Elke*, 2001, 2004). Dabei werden die Wiederherstellung eines tragfähigen Pfannenlagers und die möglichst anatomische Platzierung des Rotationszentrums angestrebt. Die Beinlänge und das Offset (*Effenberger* und *Imhof*, 2003; *Jerosch* et al., 2003) sollten angepasst werden. Das Ausmaß eines „High Hip Centers" muss so gering wie möglich gehalten werden. Eine Lateralisation des Rotationszentrums sollte vermieden und das „Containment" wieder tragfähig hergestellt werden. Dabei sind eine ausreichende Pfannenauflage und eine genügende Pfannenüberdachung im originären Knochen anzustreben. Bei der einfachsten Methode wird das lockere Primärimplantat durch einen größeren oder ähnlichen Pfannentyp ersetzt.
Bei der Rekonstruktion werden cavitäre Defekte als „contained" angesehen. Bei den Defekten mit tragfähigem Pfannenrand ist die Verwendung einer Pressfit-Pfanne möglich. Für die Pressfit-Verankerung muss in Revisionssituationen noch ausreichend autologer Knochen vorhanden sein. Meist liegt jedoch ein inhomogenes Knochenlager vor.
Bei reinen cavitären Defekten kann meistens eine zementfreie Pressfit-Pfanne verwendet werden. Große Defekte machen dabei die Verwendung von „jumbo cups" notwendig (*Jasty*, 1998; *Dearborn* und *Harris*, 2000; *Whaley* et al., 2001).
Segmentale Defekte werden als „nicht contained" beurteilt. Bei diesen Defekten sind zusätzliche Maßnahmen mit Schrauben, Pfannendachschalen, Spezialpfannen, Allograft, überbrückenden Implantaten, Netzen in Kombination mit „Impaction Grafting" erforderlich, um eine genügende Primärstabilität des Pfanneninplantates zu gewährleisten. Die tragende Funktion muss von den Implantaten übernommen werden. Diese schützen die eingebrachte Spongiosa und auch die Allografts (*Garbuz* et al., 1996) vor der direkten Belastung und damit einer Resorption mit konsekutiver Implantatlockerung. Gemahlene Spongiosa, aber auch kortiko-spongiöse Späne, sind alleine nicht tragfähig und sollten nur als Füllmaterial von cavitären Defekten verwendet werden (*Herzog* und *Morscher*, 1994; *Paprosky* und *Magnus*, 1994; *Zehntner* und *Ganz*, 1994).
Strukturelle Allografts müssen mit entsprechend verankerbaren, stützenden und schützenden Pfanneninplantaten kombiniert werden (*Garbuz* et al., 1996; *Paprosky* und *Magnus*, 1994; *Paprosky* et al., 1994).
Nach der Pfannenrekonstruktion kann es zu Setzungsprozessen kommen. Ein Nachsetzen des Implantates (Settling) ist bei Revisionseingriffen mit aufgefüllten cavitären Defekten und ungleichmäßig verteilter kortikaler Abstützung praktisch unvermeidbar (*Azuma* et al., 1994; *Dominkus* et al., 1998; *Fabeck* et al., 1994; *Kärrholm* und *Snorrason*; 1992; *Kwong* et al., 1994; *Nivbrant* et al., 1996). Damit Allograft oder Spongiosa dauerhaft unter Kompression gehalten wird, ohne dass es zum Auftreten von Kippmomenten

kommt, sollte ein Nachsetzen möglich sein.

Die Verwendung von zementfreien Pfannen ist auch bei Patienten mit rheumatoider Arthritis indiziert, wenngleich davon erst mittelfristige Ergebnisse vorliegen (*Loehr* et al., 1999).

Insbesonders bei jungen und aktiven Patienten kommt der Implantatwahl besondere Bedeutung zu. Die Ergebnisse von Pressfit- und Schraubpfannen werden weiterhin kontrovers diskutiert. Es gibt keine randomisierten Studien, die die Überlegenheit von Pressfit- oder Schraubpfannen beweisen.

Um eine adäquate Schraubpfannentechnik zu erlangen, ist mehr Erfahrung als bei Pressfit-Pfannen erforderlich, sodass bei gleichwertigen Ergebnissen die Pressfit-Technik letztendlich häufiger angewendet werden wird.

Literatur beim Verfasser

Anschrift für die Verfasser:

PD Dr. med. H. Effenberger,
Rossmarkt 25, A-4710 Grieskirchen,
www.implantat-atlas.com