

# Differenzialindikation zur Fingerendoprothese bei rheumatoider Arthritis

S. Rehart  
H. Effenberger

## *Differential Indication Applied to the Endoprosthesis of the Smallfinger Joints in Rheumatoid Arthritis*

### Zusammenfassung

Die endoprothetische Versorgung von rheumatisch destruierten Gelenken an den Fingern unterliegt sehr vielen Einflüssen. Der entzündliche Befall der Weichteile durch diese Systemerkrankung ist für die Pathophysiologie und die Therapieoptionen hierbei von überragender Bedeutung. Die Situation der Beuge- und Strecksehnen und der lokalen Kapsel- Bandstrukturen (und die Stellung des vorgeschalteten Handgelenks) sind in die operativen Planungen zwingend einzubeziehen. Auch heute noch werden die Fingergrund- und -mittelgelenke bei schmerzhafter Bewegungseinschränkung und knöcherner Destruktion mit dem Silastik-Interponat von Swanson besser als mit anderen Prothesenformen ersetzt. Die subjektive Patientenzufriedenheit und die Rückzugsmöglichkeiten sind dabei am besten.

### Schlüsselwörter

Endoprothese · Fingergelenke · rheumatoide Arthritis

### Abstract

Arthroplasty of rheumatically destroyed small finger joints depends on many factors. The inflammatory soft-tissue changes induced by this systemic disease have a great impact on pathophysiology and therapeutic options. The status of the volar and dorsal tendons and the joint capsule and ligaments (as well as the position of the wrist) is to be included in the surgical planning. Even today, the metacarpophalangeal and proximal interphalangeal joints of the fingers are best replaced with the Swanson silastic spacer rather than with any other type of endoprosthesis. Subjective patient satisfaction and further interventional possibilities are best with this procedure.

### Key words

Arthroplasty · finger joints · rheumatoid arthritis

### Geschichte der Fingerendoprothetik

Versuche, ankylosierte Gelenke durch operative Eingriffe und Interposition von unterschiedlichsten Materialien wieder zu mobilisieren, gab es schon im späten Mittelalter. Eine Endoprothese an der Hand, aus Elfenbein, hat im Jahr 1890 erstmals der rumänischstämmige Deutsche Themistocles Gluck, und zwar am Handgelenk, implantiert [8, 11]. Anfänglich kam es hierbei zu erheblichen Misserfolgen, vor allem wohl durch schlechte Indikationsstellung. An den kleinen Gelenken der Langfinger ist der künstliche Gelenkersatz von Burman 1940 eingeführt worden

[5]. Zunächst wurde nicht zwischen Implantat für die Metacarpophalangealgelenke (MCP) und den proximalen Interphalangealgelenken (PIP) unterschieden. Nach anfänglicher Euphorie mit guten Ergebnissen für die Beweglichkeit sind schnell Einsteifungen beobachtet worden, genau wie deutliche Einsinterungen der Prothesen und Osteolysen der knöchernen Komponenten [4]. Als seinerzeitige Alternative zu Arthrodesen oder Amputationen sind die später verwendeten Scharnierprothesentypen jedoch geschätzt worden. Alloarthroplastiken mit speziellem Design an den kleinen Fingergelenken bei Erkrankungen des rheumatischen Formenkreises wurden von Flatt in den späten 50er-Jah-

#### Institutsangaben

Orthopädische Universitätsklinik, Abteilung für Rheumaorthopädie, Frankfurt a.M.

#### Korrespondenzadresse

Priv.-Doz. Dr. Stefan Rehart · Orthopädische Universitätsklinik, Abteilung für Rheumaorthopädie · Marienburgstr. 2 · 60528 Frankfurt a.M. · E-mail: S.Rehart@Friedrichsheim.de

#### Bibliografie

Akt Rheumatol 2004; 29: 324–327 © Georg Thieme Verlag KG Stuttgart · New York  
DOI 10.1055/s-2004-813853  
ISSN 0341-051x

ren ebenfalls mit eher mäßigem Erfolg eingesetzt [7]. Erst Alfred Swanson konnte ab Mitte der 60er-Jahre über die Entwicklung der Silikon-Spacer entscheidend dazu beitragen, dass die Endoprothetik an Gelenken der Finger bei rheumatischen Destruktionen zu einem Standardverfahren wurde [15]. Er propagierte die intramedulläre Beweglichkeit („piston-effect“) des Implantats ohne rigide Verankerung im Knochen und erreichte über die feste Kapselbildung eine ausreichend gute Beweglichkeit. Alle späteren Entwicklungen unterschiedlicher Autoren konnten weder über die Wahl des Materials noch über Designänderungen der Prothesen eine Verbesserung der Ergebnisse von Swanson, und zwar sowohl für das MCP- als auch für das PIP-Gelenk nachweisen.

### Problematik der Endoprothetik an den Fingergelenken bei rheumatoider Arthritis

Allgemein sind bei den Patienten das Alter, die Seitendominanz, der Beruf und die Aktivitäten des täglichen Lebens zu beachten [9]. Bei der rheumatoiden Arthritis kommen besonders hinzu: die Medikation (Basistherapeutika, Cortison!), die Situation der Nachbargelenke, die Qualität der knöchernen Strukturen sowie der Zustand und die Funktion der Weichteile an der Beuge- und Streckseite.

Vor allem werfen die Synovialitis des Kapsel-Band-Apparats und der entzündliche Befall der palmaren und dorsalen Sehnenstrukturen Probleme bei der Indikation zu der TEP-Versorgung auf. Besonders die MCP-Gelenke unterliegen typischen Fehlstellungen. Die lokale und periphere Dysbalance der Weichteile führt zur Flektionskontraktur (lokales Geschehen an den Kapsel-Bandstrukturen am Gelenk) und der Ulnardeviation (pathologischer Zug der extrinsischen Beuge- und Strecksehnen mit Dislokation der Streckhaube und der palmaren Stabilisatoren). Die Stellung des Handgelenks im entzündlichen Geschehen der rheumatoiden Arthritis spielt ebenfalls eine zentrale Rolle.

Die Biomechanik der MCP-Gelenke unterscheidet sich wesentlich von der der PIP-Gelenke. Hierdurch entstehen in Bezug auf das Design von Prothesen Probleme, die in ihrer Komplexität heute noch nicht beantwortet werden können. So wirken auf die Fingergelenke teilweise erhebliche Kräfte in allen Ebenen ein: Zug- und Staucheffekte, Radial- und Ulnarabweichungen, Rotationen sowie Extension und Flexion. Die Verankerung im Knochen (zementiert/unzementiert), die Materialwahl (Silastic/Metall/Keramik/Kombinationen), die Koppelung (vollständig/teil-/ungekoppelt), Länge und Form von Prothesenstielen bleiben weiter im Fluss [1, 2, 14].

Bei Scharnierprothesen kommt es zu einer ungedämpften Kräfteinleitung mit möglichen Frakturen oder Lockerungen. Vorteile bestehen in einem festen Drehpunkt mit guter Kraftentwicklung, Luxationssicherheit und guter Korrektur grober Fehlstellungen. Ungekoppelte Prothesen hängen von einer einwandfreien Bandführung ab. Teilgekoppelte künstliche Gelenke (fest implantierte Stiele mit flexiblem Zwischenteil) besitzen eine gute Führungseigenschaft und eine relative Sicherheit gegenüber Luxationen, jedoch kommen Frakturen des „Gelenks“ vor. Der Markraum muss meist erheblich aufgeraspelt, eingebrachter Zement im

Versagensfall aufwändig und mit entsprechenden Defekten entfernt werden. Flexible Platzhalter (Swanson-Implantat) zeigen eine weiche Kräfteinleitung bei geringer Kraftentwicklung. Der Materialabrieb kann hier zu erheblichen Osteolysen führen und eine Rotationsstabilität ist nicht gegeben, Prothesenfrakturen sind häufig zu beobachten. Eine bald eintretende relativ geringe Beweglichkeit lässt die Ergebnisse der subjektiven hohen Patientenzufriedenheit, im Gegensatz zu diesen Nachteilen, stehen. Das bei diesen Prothesen entstehende Phänomen der „encapsulation“ ermöglicht es, den Spacer ohne größere Nachteile auszutauschen oder ersatzlos zu entfernen. Endoprothesen aus Keramik weisen eine niedrige Elastizität auf, es kommt zu Verarbeitungsproblemen bei den kleinen betroffenen Gelenken am Finger [12]. Titan erlaubt eine zementfreie Einheilung, generell wird bei Metallen die Reaktion in Form der Metallose gesehen.

Da die Arthrodeese, neben der Resektions-Interpositionsarthroplastik (eventuell mit Metakarpale-Köpfchenersatz [3]), die einzige Alternative zu der Endoprothese am Fingergelenk ist, bleibt der künstliche Gelenkersatz ein Therapievorschlagn, der die Beweglichkeit einigermaßen erhält. Komplikationen nach Prothesenversorgung der Fingergelenke bestehen in Frakturen, aseptischer Lockerung, bakterieller Infektion, Osteolysen, Luxation, Sinterung und Einsteifung. Gelenkinfektionen in der Vorgeschichte bedeuten üblicherweise eine Kontraindikation zu endoprothetischem Ersatz an den Fingergelenken.

An den Endgelenken ist über eine Arthrodeese in geeigneter Stellung ein solider Pinchgriff zu erreichen, so dass hier alloarthroplastischer Ersatz keine Rolle spielt. Hinzu kommt der Platzbedarf der Prothesen in den Phalangen, der bei einem zuvor stattgehabten PIP-Gelenkersatz eine Platzierung in den distalen Interphalangealgelenken nicht mehr zulässt. Dies stellt auch eine wichtige Überlegung zur Versorgung von Patienten dar, deren polyartikulärer Befall die Versorgung von MCP- und PIP-Gelenken nahe legt.

### Radiologische Stadien nach Larsen/Dale/Eek bei rheumatoider Arthritis

Die knöchernen Destruktionen bei den Erkrankungen des rheumatischen Formenkreises lassen sich radiologisch nach Larsen/Dale/Eek in 6 Stadien (0–5) einteilen.

### Sonografische Darstellung der Weichteile rheumatoider Arthritis

Die die Gelenke umgebenden Weichteile lassen sich dynamisch durch die Ultraschalluntersuchung darstellen. Synovialitiden, Rupturen und Instabilitäten werden nachgewiesen [6] (Abb. 1).

### Indikation zu prothetischem Ersatz der Langfingergelenke bei rheumatoider Arthritis

Die beste Prognose für die rheumatischen Affektionen der MCP- und PIP-Gelenke besteht bei einer konsequenten Therapie des synovialitischen Befalls in den frühen Stadien. Über die disziplinier-

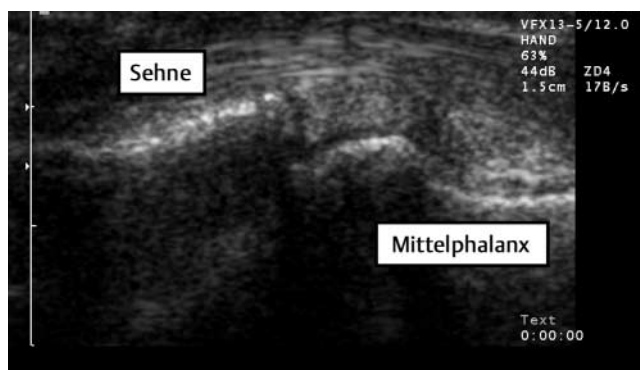


Abb. 1 Sonografische Darstellung der palmaren Strukturen (palmarer Längsschnitt) an dem PIP-Gelenk (mit frdl. Genehmigung: Dr. H. Sattler, Bad Dürkheim).

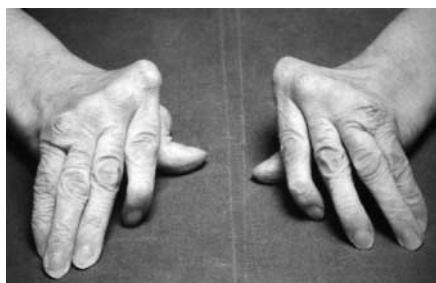

Abb. 2 Erhebliche Ulnardeviation der Langfingergrundgelenke bei einer Patientin mit rheumatoider Arthritis.

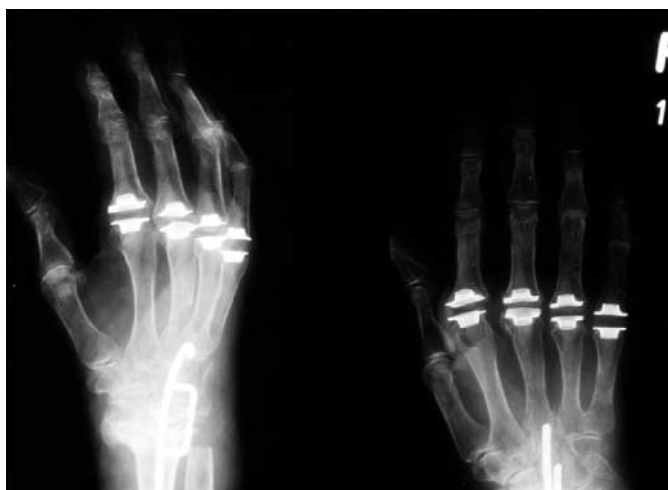

Abb. 3 Röntgenbild der Langfingergrundgelenke a.-p. und schräg. Versorgung mit Silastik-Spacern unter Verwendung von Grommets. NB: Arthrodesse des Handgelenks in der Technik nach Mannerfelt.

te medikamentöse Einstellung und lokale Infiltrationen sowie Physio- und Ergotherapie (Hilfsmittel) muss die beschriebene Dysbalance der Weichteile unbedingt vermieden werden (Abb. 2). Die Sonografie detektiert Synovialitiden der palmaren Strukturen (Beugesehen!) und wird intensiv zum Nachweis dieser Pathologie am Finger angeraten. Eine arthroskopische oder offene (dann mit Balancierung der Weichteile) Synovektomie der Gelenke ist bei Therapieresistenz gegebenenfalls frühzeitig zu indizieren. Die Synovektomie und Zentrierung der palmar verlaufenden Stabilisatoren (vor allem am MCP-Gelenk) scheint mehr Beachtung zu verdienen, als bisher klinisch offensichtlich ist.

Die rechtzeitige operative Korrektur der Supinationsdeformität des Handgelenks zur Prophylaxe des pathologischen Zuges der

extrinsischen Beuge- und Strecksehnen am MCP-Gelenk wird anheim gestellt.

Wir empfehlen für die Prognose der Verbesserung der Situation für den Patienten durch eine operative Intervention am Finger eine Bestimmung des ergotherapeutischen Funktionsstatus, bei dem festgelegt wird, welche Aktivitäten des täglichen Lebens wirklich erheblich eingeschränkt sind. Oft bestehen erhebliche Fehlstellungen bei funktionell guter Kompensation. Insofern steht für uns der „Benefit“ der Patienten mit einer effektiven Verbesserung der Funktion, z. B. auch durch einen endoprothetischen Ersatz von Fingergelenken, im Vordergrund.

Die knöcherne Destruktion, die behindernde Instabilität oder, in Verbindung damit, eine kontrakte Fehlstellung, sind Indikationen für eine operative Intervention, bei der auch eine prothetische Versorgung der MCP- und PIP-Gelenke erfolgen kann. So qualifizieren seitens der knöchernen Komponenten die Larsen-Stadien 4 und 5 bei schmerzhaftem Bewegungsdefizit für eine Prothesenversorgung an MCP- und PIP-Gelenk, wobei wir die Swanson-Interponate bevorzugen (Abb. 3). Ob in niedrigeren Larsenstadien an den MCP-Gelenken mit relativ gut erhaltenen Gelenkpartnern und soliden Kapsel-Band-Verhältnissen ein (ungekoppelter) endoprothetischer Ersatz günstiger ist als abzuwarten, bis die Weichteile destruiert sind und die Funktion einer Prothese verschlechtern, ist noch nicht abschließend geklärt. Eine Scheu, bei prinzipiell individuellem Verlauf weitgehend erhaltene Fingergelenke mit Prothesen zu versorgen, besteht jedoch sicher.

Destruierte Gelenke am Finger bei Schmerzfreiheit, subjektiv ausreichender Beweglichkeit und kompensierten Fehlstellungen können bei entzündlichem Befall auch von einer alleinigen Spätsynovektomie profitieren.

In Verbindung mit alloarthoplastischem Ersatz am MCP-Gelenk kann zur Korrektur der Ulnardeviation ein aufwändiger Transfer der intrinsischen Muskulatur erfolgen.

### Langzeitergebnisse nach Endoprothesenversorgung der Fingergelenke bei rheumatoider Arthritis

Publikationen von Langzeitergebnissen nach Fingergelenkendoprothetik gibt es nur wenige. Die Ergebnisse nach Implantation von Silastik-Spacern nach Swanson an den Fingergrund- und Mittelgelenken jedoch sind über die Jahrzehnte gut dokumentiert. Langfristig ergibt sich hierbei ein Bewegungsumfang von 30–40°. Häufig sind symptomlose Implantatbrüche, Osteolysen und Subluxationen zu beobachten. Die Patienten berichten über eine deutliche Schmerzlinderung und weisen subjektiv eine hohe Zufriedenheit auf [10, 13].

### Wunschanforderungen an Prothesen der MCP- und PIP-Gelenke bei rheumatoider Arthritis

- solide zementfreie Fixation im Knochen ohne Osteolysen;
- ungekoppelte Implantate bei Stabilität des versorgten Gelenks;

- gute Beweglichkeit;
- subjektiv zufriedene Patienten;
- hohe Kraftentwicklung;
- Langlebigkeit;
- Resistenz gegenüber Einflüssen durch zunehmende entzündliche periartikuläre Weichteilveränderungen.

### Optionen für die Zukunft

Bei den Erkrankungen des rheumatischen Formenkreises spielen die Weichteile für die Prognose der implantierten Prothesen eine entscheidende Rolle, besonders an den MCP-Gelenken. Das Zusammenspiel aller Faktoren auf die Funktion der Gelenke bei dieser entzündlichen Systemkrankheit kann als einer der Schlüssel für die Qualität der Endoprothesenfunktion in den Fingern angesehen werden. Hierbei spielen auch die durch operatives Vorgehen verursachten Irritationen der Gewebe eine große Rolle (Fibrosierungen). Die bestmögliche Integration des Zusammenspiels der Weichteile und die Beherrschung der dabei für die eingebrachten Implantate wichtigen Einflüsse stellen die wirkliche Herausforderung der Entwicklung suffizienter Fingerprothesen bei rheumatischen Erkrankungen dar.

### Literatur

- <sup>1</sup> Beevers DJ, Seedhom BB. Metacarpophalangeal joint prostheses. A review of the clinical results of past and current designs. *Br J Hand Surg* 1995; 20 (2): 125 – 136
- <sup>2</sup> Berger RA. Arthroplasty in the Hand and Wrist. In: Green DP, (Hrsg). *Green's operative Handsurgery*. 4th ed. Philadelphia: Churchill Livingstone, 1999: 147 – 191
- <sup>3</sup> Bontemps G, Tillmann K. Endoprothetische Versorgung rheumatischer Fingergelenke. *Z Orthop* 1975; 113: 492 – 495
- <sup>4</sup> Brannon E, Klein G. Experiences with finger joint prosthesis. *J Bone J Surg* 1959; 41: A87 – 102
- <sup>5</sup> Burman M. Vitallium cap arthroplasty of the metacarpophalangeal and interphalangeal joints of the fingers. *Bull Hosp Joint Dis* 1940; 1: 79 – 89
- <sup>6</sup> Dinges H. Sonografie der Hand bei rheumatoider Arthritis. *arthrit. rheuma* 2003; 23: 215 – 217
- <sup>7</sup> Flatt E. The prosthetic replacement of rheumatoid finger joints. *Rheumatism* 1960; 16: 90
- <sup>8</sup> Gluck T. Die Invaginationsmethode der Osteo- und Arthroplastik. *Berl Med Wschr* 1890; 33: 752 – 757
- <sup>9</sup> Kerschbaumer F, Rehart S, Starker M et al. Stadienabhängige Therapie der Rheuma-Hand. *Dt Ärzteblatt* 1999; 96 (3): A121 – 127
- <sup>10</sup> McArthur P, Milner R. A prospective randomized comparison of Sutter and Swanson silastic spacers. *Br J Hand Surg* 1998; 23 (5): 574 – 577
- <sup>11</sup> Rehart S, Kerschbaumer F. Endoprothetik an der Hand. *Orthopäde* 2003; (32): 779 – 783
- <sup>12</sup> Schmidt K, Miehle R, Witt K. Stand der Endoprothetik des Fingergrundgelenkes beim Rheumatiker. *Handchir Mikrochir Plast Chir* 1996; 28: 254 – 264
- <sup>13</sup> Schmidt K, Willburger R, Miehle R et al. Ten years follow-up of silicone arthroplasty of the metacarpophalangeal joints in the rheumatoid hand. *Scand J Plast Reconst Hand Surg* 1999: 433 – 438
- <sup>14</sup> Simmen B, Gschwend N. Swanson silicone rubber interpositional arthroplasty of the wrist and the metacarpophalangeal joints in rheumatoid arthritis. Results after more than 15 years. *Acta Orthop Belg* 1988; 54: 196 – 204
- <sup>15</sup> Swanson A. Flexible implant arthroplasty for arthritic finger joints. Rationale, technique and results of treatment. *J Bone J Surg* 1972; 54: A: 435 – 455